(Direktor: Geheimrat **Kaufmann**.)

Lane Medical Library

Über Gefässtuberkulose r weichen Hirnhäute mit tödlicher intrazerebraler Blutung.

Inaugural-Dissertation

zur

Erlangung der Doktorwürde

der

Hohen Medizinischen Fakultät

der

Georg August-Universität zu Göttingen

vorgelegt von

Maria Kaup,

Medizinalpraktikantin in Witten (Ruhr).

Mit 5 Abbildungen im Text.

München. Verlag von J. F. Bergmann. **1926.**

Über Gefässtuberkulose er weichen Hirnhäute mit tödlicher intrazerebraler Blutung.

Inaugural-Dissertation

zur

Erlangung der Doktorwürde

der

Hohen Medizinischen Fakultät

der

Georg August-Universität zu Göttingen

vorgelegt von

Maria Kaup,

Medizinalpraktikantin in Witten (Ruhr).

Mit 5 Abbildungen im Text.

München. Verlag von J. F. Bergmann. **1926.**

Digitized by the Internet Archive
in 2026

https://archive.org/details/IA40154024_0015

Aus dem pathologischen Institut der Universität Göttingen.
(Direktor: Geheimrat Kaufmann.)

Über Gefässtuberkulose der weichen Hirnhäute mit tödlicher intrazerebraler Blutung.

Von

Maria Kaup.

Mit 5 Abbildungen im Text.

Die tuberkulöse Meningitis ist in vielen Fällen keine reine Erkrankung der weichen Hirnhäute, sondern der tuberkulöse Prozess greift bei genügender Dauer der Erkrankung, den Piasepten folgend, auf die Gehirnsubstanz über, so dass eine Meningoenzephalitis entsteht. Bei der mikroskopischen Untersuchung findet man dann in diesen enzephalitischen Herden wie in den Meningen neben sonstigen entzündlichen Prozessen vor allem Gefässveränderungen, wie ich sie im Laufe meiner Ausführungen noch eingehend beschreiben werde. Sie führen oft zu kleinen Hirnblutungen (Biber[3]). Eine sehr seltene Komplikation aber sind Hämorrhagien grösserer Ausdehnung, welche die Gehirnsubstanz in weitem Umfange zerstören und schnell den Tod herbeiführen.

Ein solcher Fall, bei dem die tuberkulösen Gefässveränderungen in besonders hohem Masse zur Ausbildung gelangten, kam hier im pathologischen Institut zur Sektion und wurde mir von Herrn Geheimrat Kaufmann zur Bearbeitung übergeben.

Vor der näheren Beschreibung seien kurz die in der Literatur mitgeteilten ähnlichen Fälle zusammengestellt.

Schon Seitz[18], Hirschberg[9], Reinhold[15] und Huguenin[10] haben bei Meningitis tuberkulosa grosse intrazerebrale Blutungen gesehen, ohne sich jedoch eingehender mikroskopisch mit ihnen zu beschäftigen oder sich darüber klar zu werden, wodurch die Hämorrhagie bedingt war.

Die erste gründliche Beobachtung stammt von Nonne[12] aus dem Jahre 1900. Er berichtet von einer Patientin, die längere Zeit über Mattigkeit, Kopfschmerzen und Übelkeit geklagt hatte. Plötzlich traten bei ihr nach kurzdauernden Zuckungen in der linken Gesichtshälfte Lähmungen in der oberen und unteren Extremität der linken Seite auf. Dazu kamen Benommenheit, Pulsverlangsamung, Erbrechen und Nackensteifigkeit. Unter zunehmender Verschlimmerung des Zustandes erfolgte am achten Tag nach Eintritt der Lähmung der Exitus letalis.

Die Sektion ergab folgenden Befund: An der Gehirnkonvexität massenh Aussaat graugelber Knötchen, am reichlichsten in der Gegend der vorderen hinteren Zentralwindung. An der Hirnbasis nur eine trübe, leicht sulzige Bescha heit der Pia. Im Gebiet der rechten Zentralwindung findet man eine blutig sehende Hirnpartie, die dicht hinter dem vorderen Stirnpol beginnt und sich ca. 1 cm hinter die hintere Zentralwindung erstreckt. Sie reicht bis 6 cm in Marklager hinein und löst sich an der Peripherie in teils miteinander konfluiere teils isolierte bis erbsengrosse Herdchen und Herde auf.

Das Mikroskop deckte starke Veränderungen an den pialen Gefässen zwar ausschliesslich an den Arterien auf, die im Sinne einer Endarter Meso- und Periarteriitis erkrankt waren. Durch intensive Wucherung der In kam es an manchen Stellen zu teilweisem oder auch vollständigem Versch des Gefässlumens. Miliare Tuberkel wurden nicht gefunden. Wie sich No durch diese Arterienveränderungen die Hämorrhagie entstanden denkt, wird n näher erörtert.

Vier Jahre später beschreibt Vanzetti[20] einen Fall von tuberkulöser Menin mit „akuter hämorrhagischer Enzephalitis" bei einem kleinen Knaben, der plötz von einer vollständigen rechtsseitigen Lähmung befallen wurde. Bei der Sek fand sich eine akute Miliartuberkulose mit ausgedehnter Meningitis, die zu e hämorrhagischen Erweichung im linken Thalamus opticus, Linsenkern und Inselwindung geführt hatte. Die mikroskopische Untersuchung enthüllte au tuberkulösen Gefässerkrankungen eine Thrombose der Piavenen. Vanz begnügt sich bei der Frage nach der Genese der Blutung mit der Annahme, durch direkte Einwirkung von Tuberkelbazillen eine akute Alteration der Ge wände mit Thrombenbildung entstanden sei, die zur Extravasation geführt h

Im Jahre 1910 veröffentlichte Askanazy[1] drei weitere uns interessier Fälle, bei denen die Sektion wiederum grössere intrazerebrale Hämorrhagien Todesursache ergeben hatte.

Im Falle 1 handelt es sich um einen 21jährigen Mann, der klinisch das typi Bild der tuberkulösen Meningitis geboten hatte, kompliziert mit einer linksseit Fazialis- und Abduzensparese. Die Autopsie ergab eine frische tuberkulöse Mening Ausserdem wies die Spitze des rechten Schläfenlappens einen „ca. zweimarkst grossen hämorrhagischen Erweichungsherd" auf, der teilweise noch auf das Amm horn übergriff und sich ins Unterhorn eröffnete. Bei der mikroskopischen Un suchung der Präparate fiel eine ausgedehnte Venenthrombose auf, die zu mehr weniger vollständigem Verschluss des Lumens geführt hatte.

Beim 2. Fall waren während des Lebens ausser dem allgemein-meningitis Syndrom als Herdsymptome: Aphasie, rechtsseitige Ptosis und leichte rechtsse Hemiparese nachweisbar. Sektionsbefund: Neben typischer Meningitis mit re lichen Tuberkeln „blutige Infiltration der basalen Meningen und hämorrhagi Erweichung der darunter liegenden Hirnsubstanz." Daneben zeigte sich auf rechten Seite des Pons eine blutige Erweichung, die den basalen und vorderen der Brücke zerstört hatte. An der Oberfläche der Brücke einige kleine thrombos Gefässe.

Der 3. Fall betraf einen 31jährigen Mann, der intra vitam allgemein-meningiti Erscheinungen, kompliziert mit zerebralen Herdsymptomen gezeigt hatte, die Prozess auf die rechte Seite des Gehirns zu lokalisieren gestatteten: linksse Mydriasis, linksseitige Fazialisparese, Reflexe auf der linken Seite gesteigert, li seitiger Babinski, epileptiforme Krämpfe. Die Sektion ergab neben disseminie Miliartuberkulose mit tuberkulöser Meningitis eine blutige Erweichung im rec

amus opticus. Mikroskopisch fand sich eine starke Gefässveränderung vor allem em Plexus chorioideus mit Venenthrombosen.

Askanazy betont bei seinen drei Fällen das Zusammentreffen von Venenmbose mit blutiger Hirnerweichung — wie es Vanzetti ja auch schon gesehen e — und konnte eine kausale Abhängigkeit zwischen diesen beiden Faktoren fern feststellen, als die Blutung immer in demjenigen Gehirnbezirk auftrat, in dem ge Venenverschlusses der Blutabfluss gehindert war. Damit die zur Hämorrhagie ende Stase höheren Grades zustande kam, musste entweder eine grössere Piavene mbosiert und die Thrombose dann schon makroskopisch nachweisbar sein, oder mussten in einem grösseren Meningealabschnitt zahlreiche kleinere Venen verssen sein, um durch Summation den gleichen Effekt auslösen zu können. Und he Ursache fand sich für eine solche Venenthrombose? Askanazy wies an reichen Schnitten nach, dass sie Folge einer tuberkulösen Venenentzündung sei. se manifestierte sich entweder in Form von kleinen Wandtuberkeln oder in Form r flächenhaft ausgebreiteten tuberkulösen Endophlebitis. Kam es bei Verkäsung er tuberkulösen Produkte zu einer Läsion des Endothels, so bildete sich an dieser die bei zunächst noch strömendem Blut ein reiner Abscheidungsthrombus, an den häufig weiterhin ein Gerinnungsthrombus rückläufig anfügte, der zu einem ässverschluss innerhalb der Gehirnsubstanz führte und so bei erhaltenem arteriellen uss zu einem Stauungsinfarkt des Gehirngebietes Veranlassung gab. Dass allein Stase die Blutextravasation bedingte, glaubt der Autor durch das fast völlige len jeglicher entzündlichen Prozesse innerhalb der Gehirnsubstanz beweisen zu nen.

Durch diese Beobachtungen Askanazys aufmerksam gemacht, untersuchte ter[16] 1919 an Hand eines typischen Falles nochmals eingehend die Abhängigkeit Blutung bei Meningoencephalitis tuberkulosa von einer Venenthrombose im eich der Pia. Es handelte sich um einen Patienten, der in völlig verwirrtem Zustand die Klinik aufgenommen und, ohne das Bewusstsein wiederzuerlangen, bald im na verschieden war. Das Krankheitsbild wurde erst durch die Sektion geklärt. se ergab eine Meningitis tuberkulosa mit besonders starker Beteiligung der Umung der Arteria fossae Sylvii. Im linken Stirnlappen sah man eine ausgedehnte tung, hervorgerufen durch hochgradigste venöse Stase, die ihrerseits bedingt war ch einen schon makroskopisch nachweisbaren Thrombus, der im Anfangsteil des mmes der Vena fossae Sylvii sinistra das Lumen vollständig verlegte. Der Verer weist in gründlicher Untersuchung nach, dass das hämorrhagisch infarzierte ngebiet dem Ursprungsgebiet der thrombosierten Vene entspricht, deren Wand r vollkommen von tuberkulösem Gewebe durchsetzt war.

In den bisher mitgeteilten Fällen scheinen somit die stärkeren Hirntungen bald in Veränderungen des arteriellen (Nonne), bald in solchen venösen Gefässsystems (Vanzetti, Askanazy, Reuter) ihre Urhe zu haben. Stets zeigte das klinische Bild nicht nur den allgemeinen ningitischen Symptomenkomplex als Folge der diffusen Erkrankung der ningen, sondern es kamen noch infolge des lokalisierten zerebralen Prozesses stimmte Herdsymptome hinzu. Diese können sogar so im Vordergrunde hen, dass das allgemein-meningitische Syndrom von ihnen verdeckt und mzufolge die Diagnose dann leicht auf einen isolierten Hirnprozess, benders Tumor, gestellt wird. Noch schwieriger wird die Diagnose, wenn nach bestimmten Vorläufern eine stärkere Hirnblutung zu dem plötzlich auftenden Bild des apoplektischen Insultes führt.

So verhielt es sich z. B. bei unserem Fall, der mit der Diagn rechtsseitiger Brückenherd (Tumor, Lues?) zur Sektion geschickt wu Als Ursache des sehr schnell erfolgenden Exitus letalis hatte man eine k plizierende Hämorrhagie vermutet.

Aus der Krankengeschichte, für deren freundliche Überlassung ich Direktor der hiesigen Nervenklinik, Herrn Geheimrat Schultze, zu besond Dank verpflichtet bin, sei folgendes berichtet: Es handelt sich um einen 24jäh Mann, der in leicht benommenem Zustand am 9. VI. 1925 mittags in die hi Nervenklinik aufgenommen wurde. Auf Fragen vermochte er zunächst noch a geben, dass er Kopfschmerzen habe, dass ihm übel sei, und dass seit letzter N seine linke Seite gelähmt sei.

Vom Bruder des Kranken wird bei der Aufnahme folgende Anamnese angege Der Patient hat 1919 eine Lungenentzündung durchgemacht, ist sonst nie k gewesen. Eine luetische Infektion wird negiert. In diesem Frühjahr hatte sich Kranke stark erkältet und über Kreuzschmerzen geklagt. Vor 14 Tagen traten K schmerzen und Erbrechen auf; später kamen noch Müdigkeit in den Beinen allgemeine starke Ermattung hinzu. In der letzten Zeit hat der Patient dau geschlafen. Vergangene Nacht ist er plötzlich auf der linken Seite steif gewo Temperatursteigerungen wurden nie beobachtet.

Bei der Verlegung auf die Station unterhält sich der Kranke noch mit se Bruder. In der nächsten Stunde tritt aber starkes Erbrechen auf. Der Patient vollkommen benommen, liegt meist mit geschlossenen Augen und schnarc röchelnder Atmung da und lässt unter sich.

Abends 6½ Uhr: Patient liegt ruhig in seinem Bett. Das linke Auge is schlossen, das rechte halb geöffnet, die Cornea ist rechts matt, die Konjunktiva ger

Auf Anruf reagiert der Kranke meist nicht. Aufforderungen kommt er noch nur wird die linke Hand dabei nicht bewegt. Auch spontan werden die linke o und untere Extremität weniger bewegt als die rechten, sind aber nicht vollstä unbewegt.

Bei Beklopfen des Schädels werden keine Schmerzen angegeben, doch dabei jedesmal rythmisches Zucken im linken Bein auf. Auch beobachtet man ähn spontane Zuckungen, die sich alle ½ Minute wiederholen. Sie äussern sich in ei kurzen Streckkrampf des ganzen Beines, dem dann rythmische Zuckungen in Fuss grosser Zehe folgen. Dabei tritt auch eine Dorsalflexion der grossen Zehe au

Die Pupillen sind eng, reagieren beiderseits auf Lichteinfall.

Die Augen stehen gerade, gleichgerichtet, werden nach oben gleichm bewegt, dagegen kaum nach den anderen Richtungen. Das linke Augenlid kann Aufforderung unvollständig gehoben werden, das rechte nicht.

Der rechte Mundwinkel hängt etwas herab. Die rechte Gesichtsfalte ist strichen, das rechte Auge ist nicht geschlossen. Die Zunge wird auf Befehl u starkem Zittern hervorgestreckt. Das rechte Gaumensegel wird besser gehobe das linke.

Herz o. B. Ausgesprochener Druckpuls ist nicht vorhanden.

Obere Extremität: Die Finger der linken Hand sind in Beugestellung spas kontrahiert. Der linke Arm wird spontan etwas im Ellbogen bewegt. Im Ellbo gelenk kein Spasmus.

Bauchdeckenreflex beiderseits positiv.

Untere Extremität: Deutlicher Spasmus im linken Kniegelenk. Der befindet sich in Equinovarus-, die grosse Zehe in Babinskistellung. Der Knieseh reflex ist links etwas gesteigert, rechts positiv.

Der Augenhintergrund zeigt Stauungspapillen beiderseits.

Die Sensibilität lässt sich wegen des soporösen Zustandes des Patienten nicht prüfen.

10. VI. 1925.

9 Uhr a. m. Patient ist vollkommen benommen, reagiert weder auf Anruf noch auf Nadelstiche. Die Atmung ist kurz, sakkadiert und röchelnd. Livide Flecken zeigen sich am ganzen Körper. Starker Schweissausbruch auf der linken Gesichtshälfte. Erbrechen. Der Puls ist relativ gut. Über dem Mittel- und Unterlappen der rechten Lunge besteht Schallverkürzung und scharfes Atemgeräusch.

9 Uhr 45 Min. a. m. erfolgt plötzlich der Exitus letalis.

Die im hiesigen pathologischen Institut unter Sektionsnummer 40/1925 $^1/_2$ Stunde nach Eintritt des Todes vorgenommene Autopsie ergab folgenden Befund (Privatdozent Dr. Staemmler):

Schädeldach dünn, keine Rauhigkeit der Tabula interna. Dura mater etwas über die Norm gespannt. Im Sinus longitudinalis reichlich flüssiges Blut. Innenseite der Dura glatt und spiegelnd. Arachnoidea der Konvexität besonders rechts auffallend trocken. Sulci verstrichen. Pia an der Basis im allgemeinen zart, in der Gegend der Sylvischen Furche etwas verdickt und fleckig weisslich getrübt. In der Pia am Fusse der rechten dritten Frontalwindung nahe der Sylvischen Grube findet sich ein Blutgefäss, das auf die Strecke von ungefähr 2 cm in einen derben, weissen soliden Strang umgewandelt ist. Auch hier ist die Pia der Umgebung weisslich verdickt. Die Stirnhirnrinde ist an der entsprechenden Stelle gerötet, von kleinen, nicht wegwischbaren Blutpunkten durchsetzt. Auch in der weiteren Umgebung finden sich noch einzelne kleine Blutungen innerhalb von Rinde und angrenzender Marksubstanz. Balken nicht vorgewölbt. Seitenventrikel nicht erweitert, enthalten etwas klaren Liquor. Ependym zart. Bei Eröffnung des 4. Ventrikels ist dieser erfüllt mit geronnenem und flüssigem Blut. Dieses stammt aus einer mit fetzigen, blutig verfärbten Wänden umgebenen, zirka haselnussgrossen Höhle unterhalb des vorderen Teiles der Rautengrube, die breit in den 4. Ventrikel durchgebrochen ist. Die Höhle, deren Form unregelmässig, buchtig ist, hat ihren grössten Umfang in der rechten Hälfte der Brücke, etwa in deren mittlerem Teil. Sie erstreckt sich, wie Frontalschnitte durch die Vierhügelgegend zeigen, fast bis zum vorderen Ende der Brücke und ist mit ihren letzten Ausläufern, nach hinten sich verschmälernd, bis zum hinteren Rand der Brücke nachweisbar. Die Hirnmasse in ihrer Umgebung ist ödematös, zitronengelb gefärbt, vielfach von punktförmigen Blutungen durchsetzt. Die Gross- und Kleinhirnhemisphären zeigen im übrigen nichts Pathologisches. In den Stammganglien beiderseits und in der Gegend der Hirnschenkelhaube mehrere kleine, umschriebene Rötungen und punktförmige Blutungen.

An den Gehirngefässen wurde bei der Sektion keine wesentliche Veränderung festgestellt. Im besonderen erwiesen sich die grossen basalen Arterien bis auf die oben erwähnte Stelle als normal. Ganz besonders sei ferner betont, dass irgendwelche sulzig-fibrinösen Infiltrate an der Hirnbasis oder Knötchenbildungen in den weichen Hirnhäuten, etwa entlang den Gefässen, nicht nachzuweisen waren.

Sonst sei aus dem Sektionsprotokoll noch folgendes kurz hervorgehoben: Linke Lunge strangförmig mit der Pleura costalis verwachsen. Rechte Lunge frei. In der Spitze des rechten Oberlappens ein stecknadelkopfgrosser, subpleuraler Kalkherd. Kein Kalkherd in einer Drüse. Im oberen Teil des linken Unterlappens haselnussgrosser, scharf begrenzter, ca. 1 cm von der Pleura entfernt liegender Käseherd. Zugehörige Lymphdrüse an den Bronchien ebenfalls stark vergrössert und verkäst. Übrige Lunge gut lufthaltig, ohne Herderkrankung.

In der Schleimhaut der Ileocökalklappe mehrere konfluierende, unscha zackig begrenzte, flache tuberkulöse Geschwüre mit knötchenbesetztem Grun An anderen Organen nichts von tuberkulöser Erkrankung.

Nirgends Zeichen für Lues. Wassermannsche Reaktion (Leichenblut, i Hygien. Institut angestellt): negativ.

So ergab die Sektion bezüglich der Lokalisation eine gute Überei stimmung der klinischen Diagnose mit dem pathologisch-anatomischen Befun Es zeigte sich ein Prozess in der rechten Brückenhälfte, zu dem als Ursach des schnellen letalen Ausganges eine Blutung hinzugetreten war. Es handel sich allerdings nicht um einen Tumor, wie vermutet, auch nicht um ei luetische Erkrankung, sondern, wie sich erst bei der mikroskopische Untersuchung herausstellte, um eine Veränderung tuberkulöser Natur. Dere Entwicklung und allmähliche Ausbreitung in den Meningen mit Übergreife auf die Gehirnsubstanz der Brücke dokumentierte sich im Krankheit bild unseres Patienten durch die unbestimmten zerebralmeningitische Symptome: Kopfschmerzen, Übelkeit und Mattigkeit. Da die eigentlic entzündlichen Veränderungen der Meningen wenig ausgeprägt waren, ist verständlich, dass die meningitischen Symptome: Nackensteifigkeit, Kernig Hyperästhesie vollständig in den Hintergrund traten. Klinisch entsprich dem Eintritt der Blutung die ganz akut einsetzende Lähmung der linke Körperhälfte. Und zwar handelt es sich hier um eine typische Hemiplegi alternans inferior (VII rechts, Extremitäten links), die den Prozess eindeuti an jene Stelle der rechten Brückenhälfte lokalisiert, wo sich die zentrale Bah des Fazialis schon gekreuzt hat, während die übrige Pyramidenbahn noc ungekreuzt verläuft. Die Veränderungen am rechten Auge, die wohl im Sinn einer Keratitis neuroparalytica zu deuten sind, sprechen noch für eine Mi beteiligung des rechten Trigeminus, die ja wohl bei dem weiten Vordringen de Blutung nach vorn bis zur Vierhügelgegend verständlich ist.

Zur Aufklärung der eigentlichen Natur des pathologischen Prozesses im Gehi wurde der ganze Hirnstamm von der Vierhügelgegend bis zum verlängerten Mark Formol gehärtet, in schmale Scheiben zerlegt, in Paraffin eingebettet und so stufe weise untersucht. Daneben wurden aus den Stammganglien und den verschiedenste Partien der Gross- und Kleinhirnhemisphären Stücke entnommen, besonders v solchen Stellen, die makroskopische Veränderungen gezeigt hatten. Aus jeder Hir partie wurden mehrere Schnitte mit Hämatoxylin-Eosin, ferner mit van Gieson Lösung gefärbt. Zur Darstellung des Fibrins und der elastischen Fasern wurden d Weigertschen Methoden benutzt, zum Nachweis von Blutpigment nach vorherig Reduktion mit Schwefelammonium die Turnbulls-Blau-Reaktion. Dann wurde Tuberkelbazillenfärbungen hergestellt nach Ziehl-Neelsen und Kühne-Borre Spirochätenfärbungen nach Levaditi. Gefrierschnitte wurden auch mit Sudan I auf Fett untersucht.

Wie schon die makroskopische Untersuchung erwarten liess, sind im mikr skopischen Bild die weichen Hirnhäute im allgemeinen frei von stärkeren entzün lichen Veränderungen. Grössere Ansammlungen lympho- oder leukozytärer Zelle von grossen Exsudatzellen, Fibrinausscheidung in die Maschen der Leptomeninx u ähnliches, was bei typischer Meningitis tuberkulosa stets besonders ins Auge fäl

d fast völlig vermisst. Ebenso sucht man vergeblich nach eigentlichen Tuberkeln Gewebe der weichen Hirnhäute.

Dagegen zeigt schon die schwache Vergrösserung eine ganz auffallende Verlerung an den Blutgefässen. Vorzugsweise sind die Venen erkrankt, während die terien, selbst dort, wo sie stark erkrankten Venen unmittelbar anliegen, oft völlig rmal geblieben sind. Eine solche Stelle zeigt Abb. 1. Auf ihr sehen wir schon bei der wachen Übersichtsvergrösserung neben den intakten Arterien A1 und A2 Venen und V2), deren Wände hochgradige Veränderungen aufweisen. Sie sind auf ein faches der normalen Breite verdickt, die einzelnen Wandschichten kaum abzuuzen, die ganze Wand in eine zellreiche, zum Teil von Riesenzellen durchsetzte, . (so bei C) nekrotische Masse umgewandelt, die ein verengtes, oft exzentrisch lagertes Lumen umschliesst.

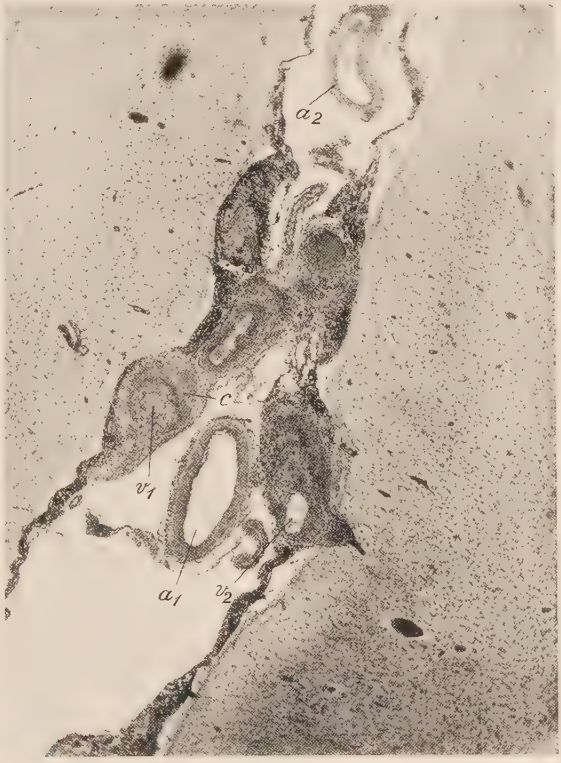

Abb. 1.

Venenlängsschnitte zeigen, dass die oben angedeuteten Veränderungen nicht in rm umschriebener Knoten auftreten, sondern auf längere Strecken hin die Venenand einnehmen.

Dort, wo die Gefässveränderung voll ausgebildet ist, beobachtet man das in bb. 2 wiedergegebene Bild: Die gesamte Venenwand ist in typisches tuberkulöses anulationsgewebe umgewandelt. Vor allem ist von der Muskularis nichts mehr zu hen. Nur das Endothel hat seine normale Beschaffenheit behalten. Stets ist innerlb der Gefässwand die für tuberkulöse Wucherungen charakteristische Anordnung r einzelnen Zellelemente zu sehen: ganz in der Peripherie, gewöhnlich im peri-

vaskulären Lymphraum liegend, finden wir den mehr oder weniger stark ausgebildeti Lymphozytenwall. Daran schliesst sich zum Lumen hin, bis an das Endothel vo dringend, das lockere Gefüge der epitheloiden Zellen an, in das oft grosse, zahlrei Kerne enthaltende Riesenzellen eingelagert sind. Beginnende Nekrose, die allerdi nur an wenigen Stellen nachweisbar ist, findet man bald in der Peripherie, in i Nähe des Lymphozytenwalls, bald aber auch mehr im Zentrum, in der Nähe d Endothels. Das fibrilläre Bindegewebe der Grundsubstanz ist in der Peripherie Tuberkels meist recht gut erhalten. Zum Zentrum hin löst es sich aber mehr und m auf, bildet ein lockeres Netzwerk, das die epitheloiden Zellen umgreift. Bei dic Auflösung der Fibrillen geht ihre Färbbarkeit für Giesons Lösung verloren, so d man in der Nähe des Lumens nur mehr vereinzelte rotgefärbte Faserrestchen entdec Elastikapräparate zeigen, dass die elastischen Elemente bis auf ganz geringe Re in dem die Gefässwand durchsetzenden Gewebe zerstört sind.

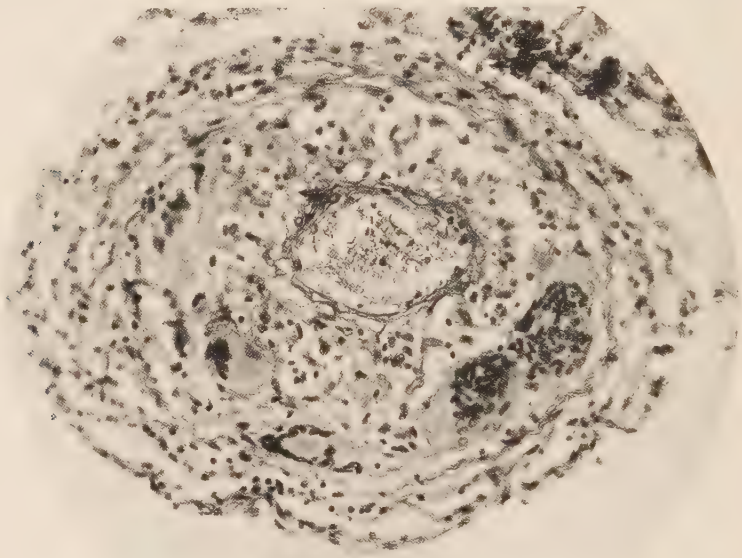

Abb. 2.

Das tuberkulöse Gewebe ist vorwiegend konzentrisch um das Gefässlun angeordnet. Seltener sieht man die Tuberkelbildung von einer umschriebenen St der Wand ausgehen und sich hier vorwiegend entwickeln. Das Lumen liegt da nicht mehr direkt im Mittelpunkt des Granulationsgewebes, sondern entsprech exzentrisch.

Die epitheloiden Zellen zeigen alle Eigenschaften, die schon so oft in Literatur angegeben worden sind, und auf die ich daher wohl nicht mehr einzugel brauche. Häufig finden sich in ihnen Bilder, die auf amitotische Kernteilungen h deuten und bald in bohnenförmig eingebuchteten Kernen, bald im Auftreten mehre Kerne in einer Zelle bestehen.

Riesenzellen sind in auffallend grosser Menge zur Ausbildung gelangt. Übe finden wir sie in das Gefüge der epitheloiden Zellen eingelagert, oft in so grosser Z und die einzelnen von so ungewöhnlicher Grösse, dass die Zellwucherung vorwieg aus ihnen zusammengesetzt erscheint und die übrigen Elemente ganz in den Hin

nd gedrängt werden. Ein solches Bild gibt Abb. 3 wieder: In der Peripherie sehen noch das lockere Gewebe der Bindegewebsfibrillen mit eingelagerten Lymphoen. Hier und dort sind einige epitheloide Zellen eingestreut. Die direkte Umgebung sehr stark verengten Gefässlumens a aber wird eingenommen von den mächtigen senzellen, die hier ausgesprochenen Langhansschen Typus aufweisen.

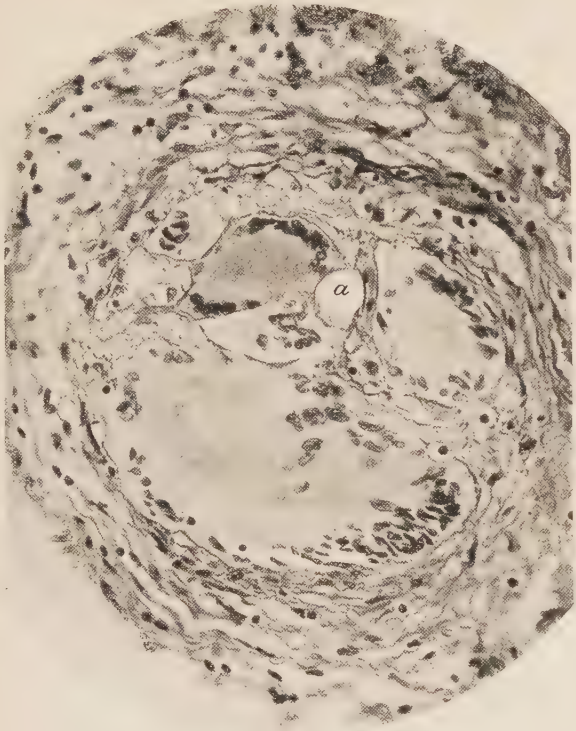

Abb. 3.

Die Form der Riesenzellen ist ausserordentlich mannigfaltig. Meistens lässt h aber eine gewisse Anpassung an die Gestalt der röhrenförmig das Gefäss umgebenen tuberkulösen Wucherung insofern nachweisen, als der zum Lumen gekehrte Zellnd konkav, der entgegengesetzte aber konvex ist. Das Protoplasma ist vorwiegend Zentrum gekörnt, weist Fortsätze auf, die direkt in das Tuberkelretikulum übernen. Der protoplasmatische Randbezirk enthält oft Vakuolen von verschiedenster össe. Auch sind hier Zelleinschlüsse nicht selten. So findet man innerhalb der esenzellen häufig Lymphozyten, ab und zu auch Epitheloidzellen, deren Protosmaleib sich noch deutlich gegen das umgebende Riesenzellprotoplasma abgrenzen st. Diese aufgenommenen Epitheloidzellen haben manchmal einen bohnenförmig stalteten Kern. Einmal sah ich auch eine epitheloide Zelle mit zwei dicht nebenander gelegenen Kernen als Beweis einer eben erfolgten amitotischen Teilung. rne sind in ungeheurer Zahl in den Riesenzellen nachweisbar. Meistens überwiegt von Langhans zuerst beschriebene Anordnung derselben: Länglichovale, gut bbare Kerne sind in dichter Reihe nebeneinander in der Randregion des Protosmas eingelagert oder, was nicht allzu selten ist, an den beiden Zellpolen ansammelt.

Bei der Entstehung der Riesenzellen scheinen Kernwucherungen in Epitheloi zellen ohne nachfolgende Protoplasmateilung die Hauptrolle zu spielen. Doch komm daneben auch Verschmelzungen von Epitheloidzellen zu Riesenzellen vor. Wenigst möchte ich so den Befund von deutlich abgegrenzten Epitheloidzellen im Leib Riesenzellen erklären.

Die tuberkulöse Granulationswucherung in der Venenwand hat scheinbar ihren äusseren Schichten, dem adventitiellen Bindegewebe, ihren Ausgang genomm Hier beobachten wir, wenn sonst noch keinerlei Veränderungen zu sehen sind, ni selten Lymphozytenansammlungen, die den ersten Anfang des ganzen Prozesses z zustellen scheinen. Hier treten dann zuerst die Epitheloidzellwucherungen auf, die s allmählich von aussen gegen das Lumen zu vorschieben. Hier sehen wir auch ersten Riesenzellen sich entwickeln. Ja, selbst die Verkäsung ist oft zunächst in peripheren Wandschichten am stärksten.

Das an die Venen angrenzende Gewebe ist durch die tuberkulöse Erkranku nicht wesentlich in Mitleidenschaft gezogen. Nur in ihrer unmittelbaren Umgebu findet man in den Meningen leichte entzündliche Infiltrationen, in denen aber jegli Zeichen degenerativer Prozesse (Verkäsungen usw.) fehlen. Auch produkt Bildungen spezifischer Art werden im Gewebe der weichen Hirnhäute ausserh der Gefässwände völlig vermisst, so dass man durchaus den Eindruck hat, dass Lymphozyteninfiltrate in der Umgebung der Gefässe nur eine sekundäre Reakt auf die primäre Gefässerkrankung darstellen. Der Gedanke, dass etwa eine prim Meningitis tuberkulosa, wie es sonst oft beobachtet wird, zu einer sekundären M erkrankung der Venen geführt hat, hat in unserem Falle augenscheinlich keine Gült keit, sondern der Prozess ist den umgekehrten Weg gegangen. Eine Mitbeteiligung Gehirnsubstanz selbst ist nirgends zu beobachten. Doch ist nicht selten zu sehen, d die tuberkulöse Erkrankung der Venen sich mit diesen in die Gehirnsubstanz hin fortsetzt. Gerade an diesen kleinen Venen ist der histologische Befund oft s eigenartig. Ist die ganze Venenwand in tuberkulöses Gewebe (besonders Epithelc zellen) umgewandelt, so bietet ein Querschnitt durch das Gefässchen das Bild ei kreisrunden Tuberkels, der aber gegen jede Regel im Zentrum ein Blutgefäss (a Lumen der Vene, oft noch mit Blut gefüllt), enthält. Erst Längsschnitte zeigen, d wir es nirgends mit umschriebenen Tuberkeln, sondern überall mit langen, mant artigen Wandveränderungen tuberkulöser Natur zu tun haben.

So drängt sich uns bei diesem merkwürdigen Befunde (tuberkul Wucherung ausschliesslich innerhalb der Gefässwand, äusserst geringe I teiligung der Meningen) der Gedanke auf, dass es sich hier nicht um e tuberkulöse Meningitis im gewöhnlichen Sinne, sondern dass es sich vielm um eine ungewöhnliche primäre tuberkulöse Erkrankung der Gefässe inn halb der Meningen handelt. Denn wenn auch bei der gewöhnlichen tub kulösen Meningitis sich die Tuberkel ebenfalls in der Adventitia der Bl gefässe entwickeln, so ist das Charakteristische dort doch die Ausbildu umschriebener Knötchen, die aussen der Gefässwand ansitzen, während unserem Falle, wie früher schon ausdrücklich betont, gerade typisch i dass die Venenwand selbst auf eine grössere Strecke hin in einen dick Mantel aus Epitheloidzellen und Riesenzellen umgewandelt ist.

Gewiss machen auch bei der gewöhnlichen tuberkulösen Meningi die Blutgefässe, sowohl Arterien wie Venen, mannigfache Umwandlungen dur

So finden wir in der Intima der Arterien Veränderungen, die wir grundsätzlich in zwei verschiedene Gruppen einordnen müssen, solche spezifisch tuberkulöser Natur und solche unspezifischer Natur, die erst sekundär auf Grund des in der Umgebung der Gefässe sich abspielenden meningitischen Prozesses auftreten. Diese letzteren entsprechen im wesentlichen nach Baumgarten[2] und Weintraud[21] dem Bilde der Endarteriitis obliterans und sind von der luetischen Erkrankung der Hirnarterien Heubners schwer abzugrenzen. Charakterisiert ist diese Form durch das Auftreten eines unspezifischen Granulationsgewebes zwischen Endothel und Elastika interna. Typische Langhanssche Riesenzellen kommen nach Biber darin nicht vor, auch Guarnieri[8] und Ranke[14] haben solche nie gesehen, während Weintraud und Reuter von ihnen berichten. Bei starker und zirkulärer Ausbildung dieser Intimawucherung kommt es wie in dem von Nonne beschriebenen Fall zu konzentrischer Einengung bis zur totalen Obliteration des Arterienlumens.

Neben dieser Endarteriitis obliterans sind in der Literatur auch vielfach spezifische Intimaalterationen beschrieben worden, die direkt durch die Anwesenheit des Tuberkelbazillus hervorgerufen werden.

So kommen umschriebene Knötchen vor, die nach Askanazy meistens von der Adventitia ihren Ausgang nehmen. Stets wird betont, dass es sich um wenig charakteristische Tuberkelformen handelt, die vornehmlich aus Lymphocyten bestehen. Typische epitheloide Zellen können gebildet werden. Riesenzellen vom Langhansschen Typ fehlen in den meisten Fällen. In den Arterien kleineren Kalibers gehen diese Knötchen allmählich in die mehr zirkuläre tuberkulöse Endarteriitis über, die zu schwerer Einengung des Gefässlumens führen kann.

Die Adventitia der Arterien ist bei der tuberkulösen Meningitis stets beteiligt, gewöhnlich in Form einer kleinzelligen Infiltration, die oft so stark ist, dass sie den ganzen perivasalen Lymphraum anfüllt. Guarnieri, Trodowski[4], Hirschberg, Gehry[7], Weintraud, Cornil[5], Biber fanden zur Verkäsung neigende miliare Tuberkel, die von hier aus auf die übrigen Wandschichten übergreifen konnten.

In der Media werden weniger Veränderungen entzündlicher als vielmehr in degenerativer Natur angegeben, die wohl erst als Folge der Erkrankung einer anderen Arterienschicht auftreten. Die Muskulatur wird allmählich hyalin und bildet nur mehr eine fast homogene, leicht gekörnte, schlecht färbbare Masse. Als Folge dieser hyalinen oder fibrinoiden Degeneration (Askanazy) der Media kann aneurysmatische Ausbuchtung der Arterien auftreten.

Sind sämtliche Arterienwandschichten gleichzeitig entzündlich infiltriert, so haben wir das Bild der Panarteriitis tuberkulosa vor uns.

Von Venenveränderungen wird in der Literatur der Meningitis tuberkulo nur kurz berichtet. Im allgemeinen herrscht das Bild der Panphlebitis v mit diffuser Infiltration sämtlicher Wandschichten. Nach Biber kann höchst selten zur Eruption von Tuberkeln kommen. Askanazy dagego hat sie häufiger beobachtet. Umschriebene Knötchen ragen dann ins Lum vor und engen es ihrer Grösse entsprechend mehr oder weniger ein. Andere seits spricht er von einer mehr flächenhaft ausgebreiteten tuberkulös Endophlebitis, die der tuberkulösen Endarteriitis entspricht.

Unser Fall ist dadurch interessant, dass die Erkrankung der Gefäs einen von dem Üblichen abweichenden Charakter zeigt. Die Unterschie bestehen darin, dass 1. die Venen gegenüber den Arterien sehr stark bevo zugt sind, 2. die Veränderung stets sämtliche Wandschichten betrifft u 3. dass die Veränderung überall das vollentwickelte Bild einer sehr typisch tuberkulösen Granulationswucherung zeigt, die aber nicht in Form einzeln Knötchen, sondern in Form einer diffusen Wandveränderung auftritt.

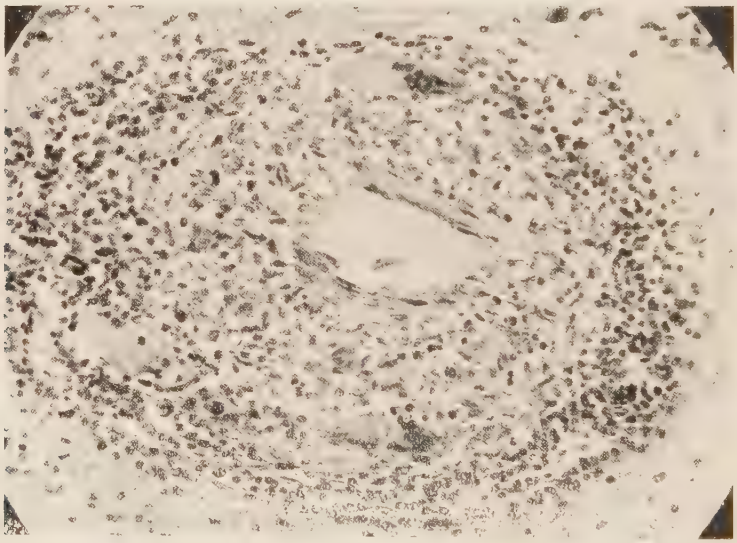

Abb. 4.

Dagegen ist von den in der Literatur beschriebenen Arterienveränderung verhältnismässig wenig zu sehen. Am häufigsten findet sich noch eine isolie Rundzelleninfiltration der Adventitia. Höchst selten habe ich eine Arte mit hyalin veränderter Media gesehen. Zirkuläre Tuberkelbildung innerha der Arterienwand findet sich nur an wenigen Stellen, von denen ich typischste in Abb. 4 wiedergebe. Subendotheliale Granulationswucherung w nirgends nachzuweisen.

Die Tuberkelbazillenfärbung fiel in meinen Präparaten negat aus. Trotzdem handelt es sich zweifellos um einen spezifisch tuberkulösen Proze

für spricht zunächst das Vorhandensein florider tuberkulöser Herde in deren Organen (Lunge, Darm) des Patienten; vor allem aber bietet das nulationsgewebe in der Venenwand, sowohl was die Art seiner zelligen mente als auch deren Anordnung zueinander betrifft, ein für Tuberkulose harakteristisches Bild, dass in dieser Beziehung kein Zweifel aufkommen n. Die fast völlige Zerstörung der elastischen Fasern in dem neugebildeten nulationsgewebe und die mangelnde Neigung desselben zu fibröser Umdlung können noch gegen eine etwa in Frage kommende Lues angeführt len, für die aber auch sonst weder in der Anamnese, noch in dem Organ-, in dem Blutbefund irgend ein Anhaltspunkt zu entdecken wäre. Zudem en sich Spirochäten in meinen Präparaten nicht nachweisen.

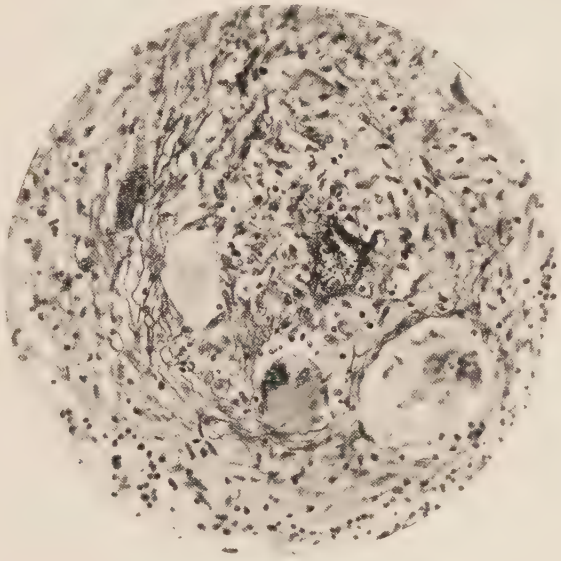

Abb. 5.

Die Infektion der Meningen erfolgte wahrscheinlich von dem verkästen genherd aus. Da gleichzeitig auch noch andere Organe tuberkulös erkten, müssen wir eine hämatogene Aussaat annehmen. Auch die starke eiligung des Plexus chorioideus spricht nach Kment[22] für eine hämatogene stehung der tuberkulösen Erkrankung der Meningen. Wahrscheinlich in unserem Fall der Plexus zuerst erkrankt. Von ihm aus erfolgte dann Infektion der Arachnoidalflüssigkeit und weiterhin der perivaskulären nphräume, von wo aus dann die Erkrankung der Adventitia und schliesslich ganzen Gefässwand ihren Ausgang nahm. Schwierig ist zu erklären, halb es zu einer fast ausschliesslichen Erkrankung der Venen kam. Vielht liegt der Grund darin, dass der lockere Bau der Venenwand der Granionsgewebsbildung einen geringeren Widerstand entgegensetzt als die ffe Arterienwand, deren dicke Muskularis vor allem wenig zu tuberkulöser wandlung neigt.

Die geschilderte Gefässerkrankung konnte nicht ohne schwerwiegen
Folgen in anatomischer wie auch in funktioneller Hinsicht bleiben. Die sta
Zellwucherung innerhalb der Venenwand muss zu einer Raumbeengu
führen, die sich in einer bis zur totalen Obliteration fortschreitenden E
engung des Lumens bemerkbar macht. War schon in Abb. 2 eine solche
geringem Grade nachweisbar, so stellen Abb. 3 und 5 weiter vorgeschritt
Stadien dar. In beiden ist die Gefässlichtung schon auf das Stärkste e
geengt. Zuweilen konnte sogar ein vollständiger Verschluss des Lum
nachgewiesen werden.

Andererseits kann es bei Schädigung des Endothels, z. B. bei bis
Intima vordringender Verkäsung dieser tuberkulösen Massen, zur Bildu
von Thromben in den erkrankten Venen kommen. So finden wir in der Kle
hirn-Brückengegend in kleineren, in die Tiefe der Gehirnfurchen sich e
senkenden Venen thrombotische Massen, die das Lumen vollständig v
schliessen. Es handelt sich meistens um reine Abscheidungs- in kleins
Venen auch um hyaline Thromben. Sehr weitgehende Thrombose zeigt s
in den Pialvenen verschiedener Grosshirnbezirke.

Die beschriebene tuberkulöse Erkrankung der Venen ist nun nicht
ganzen Gehirn gleichmässig verbreitet. Die stärksten Veränderun
finden sich in den Partien, die schon makroskopisch durch Blutungen
erkrankt zu erkennen waren. In geringerem Grade aber sind die Venen a
in solchen Teilen von Hirnrinde und Stamm befallen, die makroskopi
normal erschienen. Die grösste Ausdehnung hat der Prozess an den Ve
der Brücke erreicht, wo er sich, wie meist, auch mit den Gefässen in die Gehi
substanz hinein fortsetzt. Dagegen sind die Arterien bis auf wenige A
nahmen frei. Deshalb muss es bei der ausgedehnten Verbreitung des Proze
zu ausgesprochenen Zirkulationsstörungen innerhalb der Gehirnsubst
kommen, die auf einer Behinderung des venösen Abflusses beruhen. Di
ist in der Tat deutlich nachweisbar und besonders an Venenlängsschnit
gut zu beobachten: man sieht häufig in der Gehirnsubstanz in der Nähe
Meningen eine Vene umscheidet und eingeengt von dem bekannten tub
kulösen Gewebe. Dort, wo dieser Prozess aufhört, lässt sich dann in d
weiter peripherwärts gelegenen Gefässabschnitt eine ausgesprochene
weiterung des Gefässlumens als Ausdruck der Stauung erkennen.
manchen Stellen kommt es direkt zu varixartigen Bildungen. Innerhalb
Venenlumens sieht man häufig wandständige Leukozyten die im Zentr
gelegenen Erythrozyten einrahmen. Wir haben also das typische Bild
venösen Stase vor uns. All diese hochgradig gestauten Venen liegen a
schon in dem Bereich der grossen Hämorrhagie in der Brücke, auf die
jetzt näher eingehen will.

Das makroskopische Verhalten der Blutung ist schon im Sektio
protokoll angegeben. Bei der mikroskopischen Untersuchung des noch

enen Teils des blutigen Erweichungsherdes fällt zunächst auf, dass er t eine einzige kompakte Hämorrhagie darstellt, sondern er setzt sich mmen aus zahlreichen, grösseren und kleineren Einzelblutungen, die h durch schmale, streifenförmige Inseln von Hirngewebe von einander ennt sind. An den Durchbruchsstellen in den IV. Ventrikel finden sich nzelte ausgedehnte, mehr diffuse Herde, die aber bei genauerer Beichtung den Eindruck machen, dass auch sie aus einzelnen Blutungen standen sind, die das zwischenliegende Gewebe völlig infiltrierten. Zur is der Brücke hin werden die Einzelblutungen allmählich immer kleiner, nen die Form typischer Ring- und Kugelblutungen an und verschwinden esslich ganz. An vielen Stellen dringt die Blutung aber auch in Gestalt ster Blutstreifen weit in das umgebende Gewebe hinein.

Die grösseren Herde zeigen ein ganz gleichmässiges Aussehen. Erythrozyt neben Erythrozyt in das hin und wieder noch sichtbare Glianetzwerk gelagert. Daneben finden sich nur wenige Kerne, die deutliche Lappung weisen und wohl den Leukozyten des Blutes angehören. Nur selten trifft n noch eine Insel von Hirngewebe, das aber stets nur mehr eine homogene, wenigen Gliakernen ausgestattete Masse darstellt. Markfasern sind in sem Bereich der Blutung nicht mehr erkenntlich.

Im Zentrum all dieser blutigen Infiltrate liegen nun die schon erwähnten, otzend mit Blut gefüllten Venen und varixartigen Bildungen. Häufig it man auch statt der Gefässe Stellen, die nahezu homogen aussehen, nige Kerne und keine Erythrozyten enthalten, sich mit Eosin diffus färben l die wir wohl als abgestorbene und hochgradig gequollene Gefässwand ehen müssen.

Denn ausser der starken Ausweitung ihres Lumens fallen an den Gesen innerhalb der Blutungsherde weitgehende degenerative Prozesse auf. st durchweg ist die Wandung in ihrem Bau undeutlich geworden und gegen Umgebung schwer abgrenzbar. Der Prozess schreitet an manchen Stellen zur völligen Homogenisierung fort. Vielfach zeigt die Wand auch körnige schaffenheit, und dann ist sie meistens reichlich mit Leukozyten iltriert. An Schnittpräparaten mit Fibrinfärbung sieht man manchmal e Durchsetzung der Wand mit Faserstoff, der merkwürdigerweise aber ht in der umgebenden Blutung nachweisbar ist. Die Elastinfärbung macht r an ganz wenigen Stellen einen Rest elastischer Fasern sichtbar. Eine rfettung der Gefässwand ist nicht nachzuweisen.

Die in der Peripherie der Hämorrhagie gelegenen Ring- und Kugelutungen bieten die aus der Literatur (M. B. Schmidt[19], Biber, Dietrich[6]) hl allgemein bekannten Bilder, die ich nicht noch einmal beschreiben chte. Merkwürdig ist, dass in ihrem Bereich das zwischen den Erythrozyten ch sichtbare Hirnparenchym gut erhalten ist. Vor allem sind die sonst ch sehr labilen Ganglienzellen wenig verändert. Nirgends finden sich hier

aber auch Zeichen von irgendwelcher Reaktion des gesunden Gewebes
die Schädigung. Vor allem vermissen wir jede stärkere Gliazellwucher
und das Auftreten von Körnchenzellen. Nirgends ist Neuronophagie zu seh

Präparate aus den Teilen des Grosshirns, die die makroskopisch e
sichtbaren Blutungen aufwiesen, deckten nur herdförmig gruppierte, kle
Ringblutungen auf. Die venöse Stase war bei weitem nicht so ausgesproch
wie in der Hauptblutung, obschon gerade hier reichlichste Thrombrose na
weisbar war. Die spezifisch tuberkulösen Gefässveränderungen traten dage
viel mehr in den Hintergrund.

Fragen wir uns nun, auf welche Art der Blutaustritt aus den Gefäs
erfolgte, so müssen wir auf Grund des reichlichen Befundes von Ring- u
Kugelblutungen als Hauptsache Diapedese annehmen, wird doch heute
Zustandekommen dieser Blutungsformen allgemein auf diese Weise erklä
Das mikroskopische Bild bietet ja auch überall Gelegenheit, alle Stad
dieses Vorganges zu beobachten. Hinzu kommen dann vorwiegend im Zentru
im Bereich der hochgradig gestauten Venen, Rhexisblutungen, deren A
gangspunkt von einer klaffenden Rissstelle in der Gefässwand häufig ger
nachweisbar ist. Die Blutung scheint dabei nicht mit allzu grosser Gew
erfolgt zu sein, denn dann müsste sie rücksichtslos alles in ihrem Weg lieger
Gewebe zertrümmert haben. Davon ist aber nirgends etwas zu sehen. M
hat vielmehr den Eindruck, dass die das Gefäss verlassenden roten Bl
körperchen dort ausgebreitet werden, wo sie im Gewebe den geringsten Wid
stand finden, so dass häufig noch Teile des Gliamaschenwerkes innerha
der Blutung erhalten bleiben. Zudem lässt die Kernarmut des blutig in
trierten Hirngewebes daran denken, dass hier schon vor der Blutung dege
rative Prozesse vor sich gegangen sind, die zum Untergang spezifischer Eleme
geführt hatten.

Wir müssen daher nach einem schädigenden Moment suchen, das sch
vor dem Zustandekommen der Hämorrhagie sowohl auf das Hirnparenchy
als auch die Gefässe einwirkte und zu den geschilderten degenerativen V
änderungen führte. Als solches müssen wir die durch die tuberkulöse Vene
erkrankung bedingte venöse Stase ansehen, die wahrscheinlich schon läng
Zeit vor Eintritt der Blutung bestand. Sie mag zu Ernährungsstörung
der Gefässwand entweder durch die Verlangsamung des Blutstromes alle
oder zugleich durch die Kompression der Vasa vasorum geführt haben. Vi
leicht hat aber auch die daraufhin einsetzende Transsudation bei länge
Dauer Anlass zu der Gefässdegeneration gegeben und eine so starke ödemat
Durchtränkung des Hirngewebes bedingt, dass es zu einer Quellung der Gl
fasern und allmählichem Schwund der Markfasern kam. Diese verflüssigt
und wurden dadurch dem morphologischen Nachweis entzogen. Merkwür
und schwer erklärlich ist nur das völlige Fehlen von Körnchenkugeln in d
Nähe dieser Hirnbezirke. Unser Befund erinnert in dieser Beziehung sehr

Ergebnisse Rosenblaths[17], der Hirnblutungen bei Schlaganfall syste-isch untersuchte. Dort finden wir die gleichen Verhältnisse, indem die tung aus schwer degenerierten Gefässen in ein schon vorher verändertes ngebiet hinein erfolgt. Auch Rosenblath vermisste in diesen Herden fig die Abräumzellen, die doch sonst sehr bald im Bereich zerfallender nsubstanz auftreten.

Es ist klar, dass bei den hochgradig degenerierten Gefässen schon ein ner Anstoss genügt, um die Gefässruptur herbeizuführen. Ist aber eine he Ursache einmal vorhanden, so besteht natürlich die Gefahr, dass die tur sich nicht auf ein einziges Gefäss beschränkt, sondern, da die Degene-on in allen betroffenen Gefässen nahezu gleich weit fortgeschritten ist, einem Schlage die Eröffnung zahlreicher solcher mächtig gestauter Venen ingt. Dass es sich in unserem Fall so verhält, lässt sich schon daraus liessen, dass die Blutung überall gleichen Alters und zwar ganz frischen ums ist. Denn bei etappenförmig nacheinander erfolgten Blutungen sste man in den älteren Bezirken Körnchenkugeln und Blutpigment sehen. r alle unsere Bemühungen, sie nachzuweisen, blieben erfolglos. Der bald retende Tod des Patienten hatte die Entwickelung reaktiver Prozesse hindert.

Welcher Umstand ist nun aber in diesem Falle als auslösendes Moment die an den verschiedensten Stellen gleichzeitig erfolgenden Extravasationen usehen? Diese Frage ist schwer zu beantworten, kann doch bei so hoch-liger Gefässschädigung schon eine Blutdrucksteigerung geringen Grades ügen. Ob nun auch in unserem Falle eine solche verantwortlich zu machen oder ob die Entstehung von Thromben in einer Anzahl kleinerer Venen in Kleinhirn-Brückengegend, die sicher ganz junger Natur sind, das Gefäss Überlaufen gebracht hat, wird sich nicht mehr mit Sicherheit nachweisen en. Oeller[13] schreibt gerade Thrombosen solcher intergyraler Venen gen ihrer ungenügenden Anastomosen grössere Bedeutung zu. Natürlich t sie nicht allein verantwortlich zu machen, sondern die gesamte Zirku-on war durch die tuberkulöse Wandveränderung der Venen so weitgehend ört, dass es nur des auslösenden Momentes bedurfte, um an zahlreichen llen gleichzeitig die Blutung eintreten zu lassen, die dort am stärksten , wo durch Erkrankung sehr zahlreicher Venen der Abfluss des Blutes am sten erschwert war.

Zusammenfassung.

Fassen wir nun das Ergebnis der makro- und mikroskopischen Unter-hung unseres Falles zusammen, so handelt es sich um eine schwere Hirn-tung bei tuberkulöser Erkrankung der weichen Hirnhäute. Diese hatte nt zum eigentlichen Bild der Meningitis tuberculosa geführt, sondern eine nartige Veränderung in den pialen Gefässen und zwar fast ausschliesslich len Venen hervorgerufen, deren ganze Wand auf weite Strecken in typisches

tuberkulöses Granulationsgewebe (typische Epitheloidzellen und Riesenzel umgewandelt war. Die Wucherung des neugebildeten Gewebes führte zunehmender Einengung bis vollständiger Obliteration des Gefässlum eine bis zum Lumen fortschreitende Verkäsung zu Thrombenbildung in halb der geschädigten Venen. Die Folge des Gefässverschlusses war hochgradige venöse Stase innerhalb der kleinsten Venen, die durch den Dr des gestauten Blutes eine beträchtliche Ausdehnung ihrer Wand erfuh Dort, wo die Stauung am hochgradigsten war, kam es zu ausgesproc varixartigen Bildungen. Diese Zirkulationsstörung führte nun infolge nährungsstörungen, die die gedehnte Gefässwand betrafen, zur weitgehen degenerativen Veränderung derselben. Auch das umliegende Hirngew wurde durch die mangelnde Ernährung und das auftretende Ödem Schwund gebracht. Die unmittelbare Ursache zur Blutung gab wahrschein eine plötzlich auftretende Thrombose innerhalb kleiner zugehöriger in gyraler Venen, wodurch die Zirkulationsstörung ihren Höhepunkt erreic Der Blutaustritt erfolgte in der Hauptsache auf dem Wege der Diaped die zur Ausbildung der typischen Kugel- und Ringblutungen füh Andererseits kamen in den am stärksten gestauten zentralen Gebieten, der Wand des IV. Ventrikels anliegen, noch Rhexisblutungen hinzu, in die weitgehend geschädigten Venen dem auf ihnen lastenden und ganz plötz durch die Thrombose verstärkten Druck nachgaben und zerrissen. Ventrikelwand wurde dabei in die blutige Erweichung einbezogen, zerfet und die tödliche Blutung in den IV. Ventrikel hinein konnte erfolgen.

Das seltene Vorkommen grösserer Hämorrhagien bei tuberkul Erkrankung der weichen Hirnhäute, die eigenartigen und ausgedehn Gefässveränderungen, nicht zuletzt der interessante Zusammenhang zwisc ihnen und der Blutungsgenese, rechtfertigen wohl die ausführliche Mitteil des Falles.

Literaturangabe.

1. *Askanazy*, Die Gefässveränderungen bei der akuten tuberkulösen Meningitis Arch. f. klin. M. 99. 1910. — 2. *Baumgarten*, Gummöse Arteriitis und entsprech tuberkulöse Veränderungen. Virch. Arch. 86. — 3. *Biber*, Über Hämorrhagien und Ge veränderungen bei tuberkulöser Meningitis. Frankf. Zschr. f. Path. 6. 1911. — 4. *Brodo* zitiert bei Biber (3). — 5. *Cornil*, zitiert bei Biber (3). — 6. *Dietrich*, Die Entstel von Ringblutungen des Gehirns. Zschr. f. d. ges. Neurol. Orig. 68. 69. 1921. — 7. *G* Zur Histopathologie der tuberkulösen Meningitis. Arch. f. Psych. 45. H. 1. — 8. *Guar* zitiert bei Biber (3). — 9. *Hirschberg*, Über eine abnorme Form der Meningitis tubercu D. Arch. f. klin. M. 41. — 10. *Huguenin*, Akute und chronische Entzündungen des Gel und seiner Häute. Ziemssens Hb. 11. 1878. — 11. *Kaufmann*, Spezielle pathologi Anatomie. (7 u. 8). 1922. — 12. *Nonne*, Zur Pathologie der nichteitrigen Enzepha D. Zschr. f. Nervhlk. 18. 1900. — 13. *Oeller*, Pathologisch-anatomische Studien zur F der Entstehung und Heilung von Hirnblutungen usw. D. Zschr. f. Nervhlk. 47.

s. — 14. *Ranke*, Beiträge zur Lehre der Meningitis tuberkulosa. Histologische und opath. Arbeiten über die Grosshirnrinde, herausgegeben von Nissl. 2. 1908. — 15. *Rein-*. Klinische Beiträge zur Kenntnis der akuten Miliartuberkulose. D. Arch. f. klin. M. — 16. *Reuter*, Blutung im linken Stirnlappen des Gehirnes bei tuberkulöser Meningitis . Jb. f. Psych. 39. 1919. — 17. *Rosenblath*, Über die Entstehung der Hirnblutung bei Schlaganfall. D. Zschr. f. Nervhlk. 61. 1918. — 18. *Seitz*, Die Meningitis tuberkulosa Erwachsenen. Berlin 1874. — 19. *Schmidt, M. B.*, Über Gehirnpurpura und hämor-gische Enzephalitis. Zieglers Beitr. 7. Suppl., Festschr. f. Arnold. — 20. *Vanzetti*, ert bei Askanazy (1) und Biber (3). — 21. *Weintraud*, Über die Pathogenese der Herd-aptome bei tuberkulöser Meningitis. Zschr. f. klin. M. 26. — 22. *Kment*, Zur Meningitis . mit besonderer Berücksichtigung ihrer Genese. Leipzig 1924.